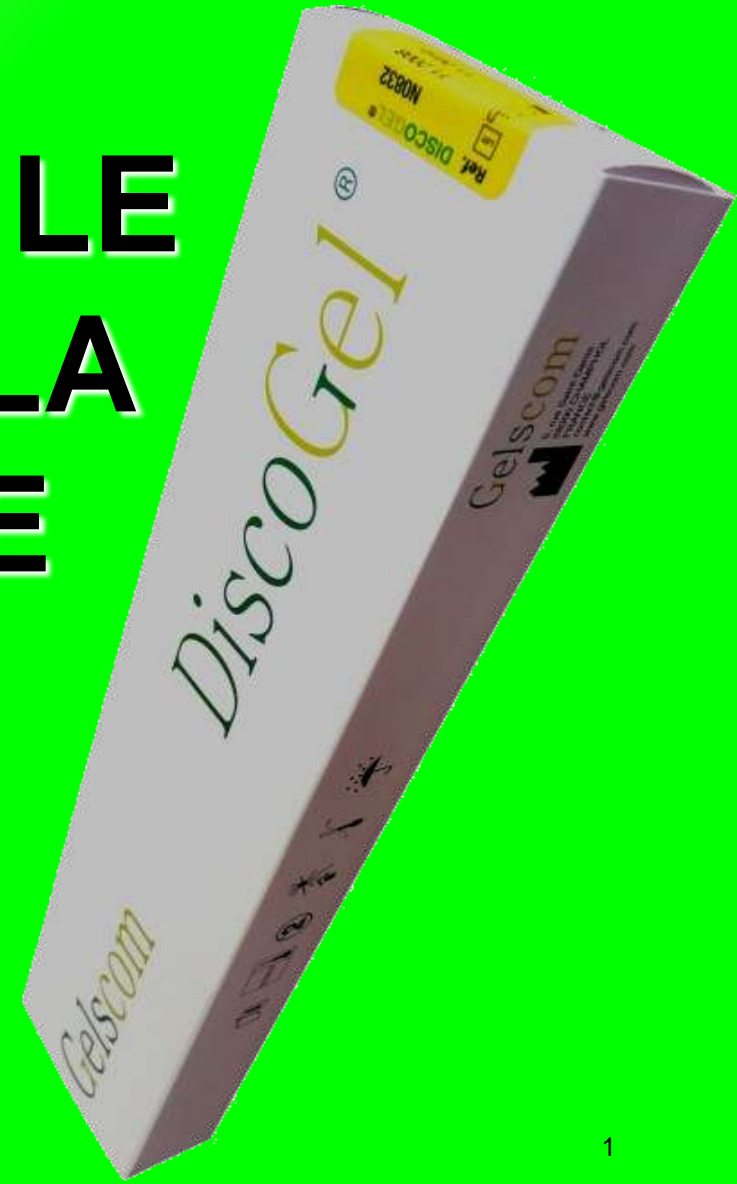



# EFFICACITE DU DISCOGEL® DANS LE TRAITEMENT DE LA HERNIE DISCALE

L.SALIBA, M.DE SEZE\*\*, C.BAUDET\*, V.PHILIP\*  
Pharmacie des Dispositifs Médicaux Stériles  
Hôpital Haut-Lévêque, CHU Bordeaux

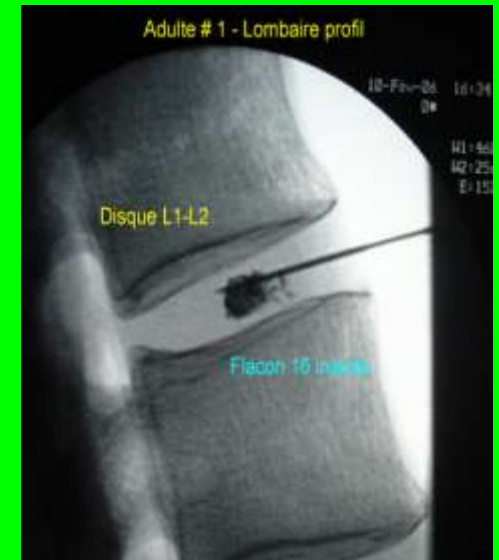
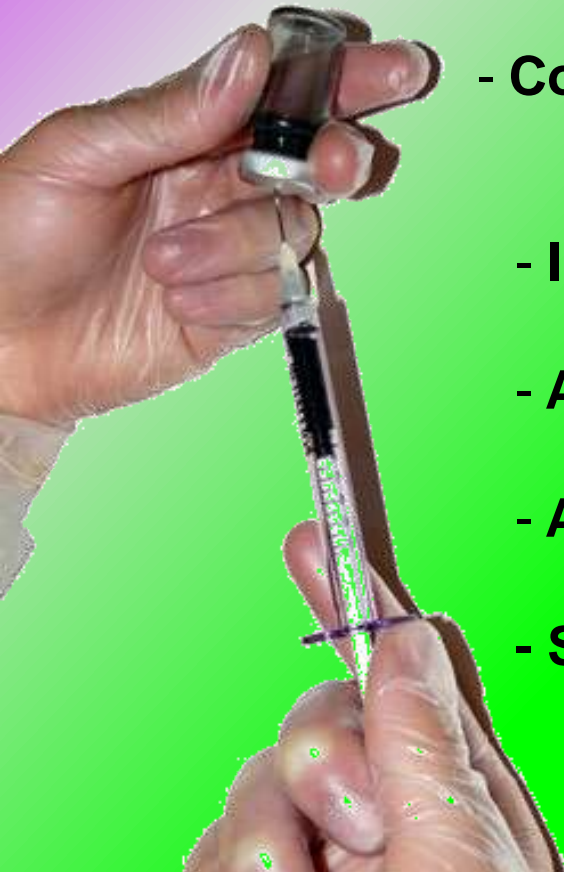
\*Pharmacie, \*\*Rééducation fonctionnelle



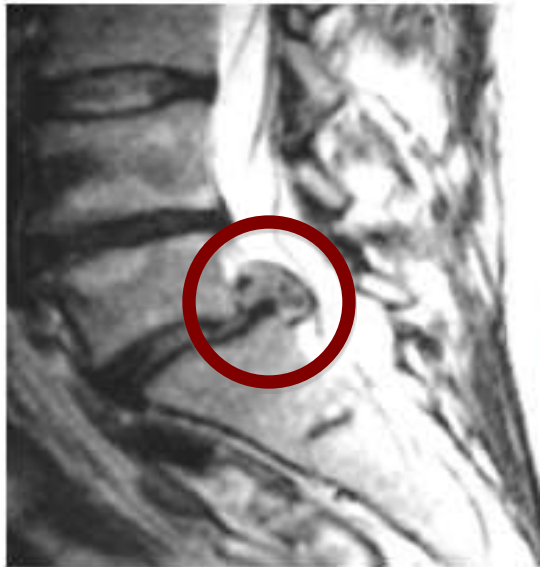

# DISCOGEL®

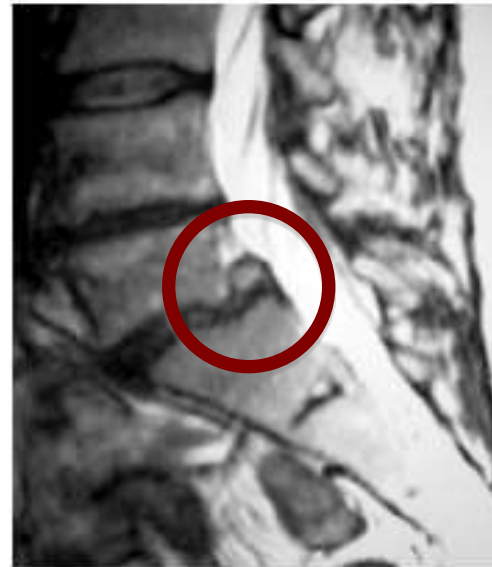- Dispositif médical implantable classe III
- Usage unique
- Composition : Ethanol + tungstène micronisé
- Injection percutanée dans le disque intervertébral
- Ambulatoire
- Anesthésie locale
- Suivi radioscopique



# DISCOGEL®



MRI before



MRI 6 months after

**Diminution de la  
pression intra-discale  
par rétractation du  
nucleus aqueux sous  
l'effet de l'éthanol**

Photos courtesy of Pr. Théron, Neuroradiology department, CHU Caen, France



# OBJECTIFS DE L'ETUDE

- Efficacité du Discogel<sup>®</sup> dans le traitement de la hernie discale
- Rôle dans la diminution de la douleur lombaire et/ou radiculaire





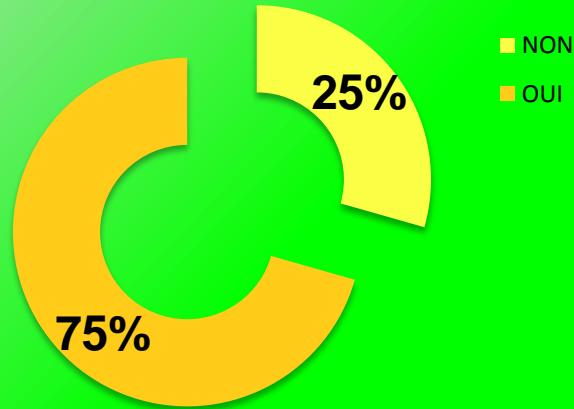
# MATERIEL ET METHODES

- **CHU de Bordeaux** : 61 patients (2008 et 2009)
- **Etude réalisée sur 51 patients** (24 hommes + 27 femmes)
- **Etude des dossiers** :
  - Signes cliniques, état du patient avant injection
  - Antécédents traitement
  - EVA avant injection
  - EVA à 6 semaines
- **Entretiens téléphoniques** :
  - Evolution de l'EVA à long terme (10 mois après l'injection en moyenne)
  - Comparaison EVA avant / EVA après
  - Questionnaire de satisfaction

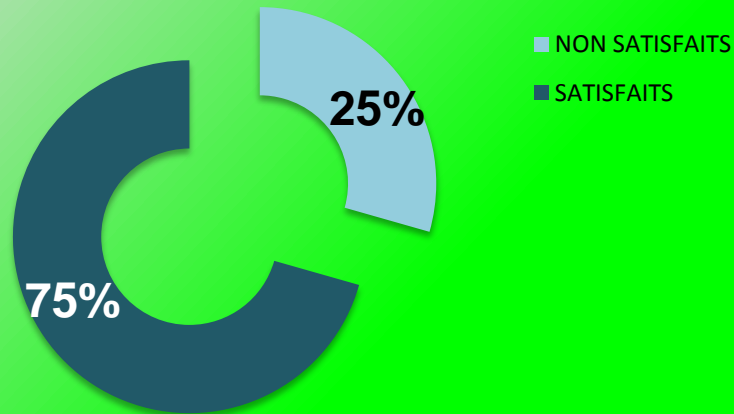


# RESULTATS (1)

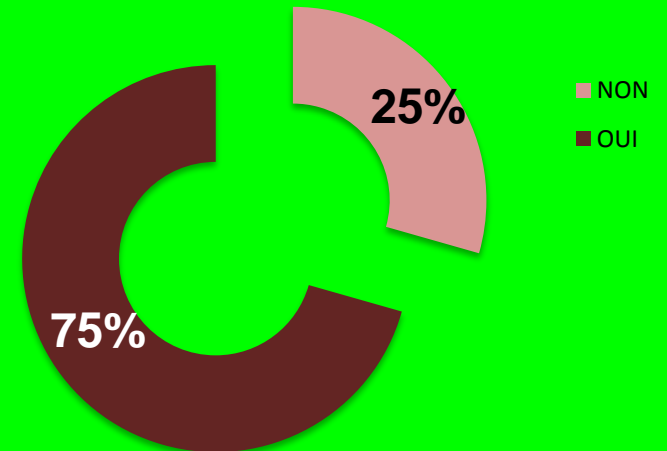
## REPRISE DU TRAVAIL ?



## SATISFACTION DES PATIENTS



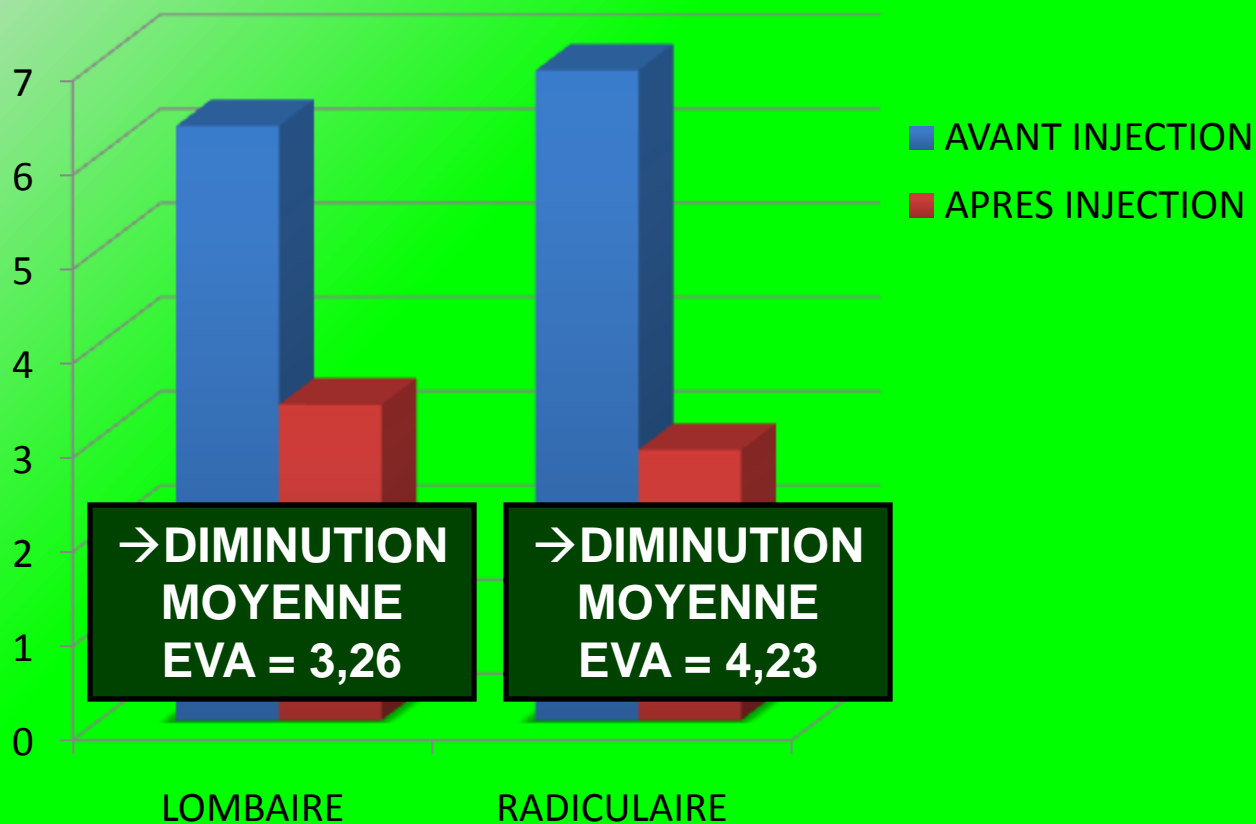
## RECOMMANDERAIENT-ILS DISCOGEL ?





# RESULTATS (2)

## VALEURS MOYENNES DE L'EVA CHEZ LES PATIENTS TRAITES





# RESULTATS (3)

EVA RADICULAIRE	ODD RATIO
HOMME/FEMME	2,11
IMP TOUX N/O	2,77
LASEGUE N/O	1,39
1 DISQUE /2 DISQUES	2,4
L4L5 / L5S1	1,04
> 1AN / < 1AN	1
DISQUE ETAT BON/MAUVAIS*	2,01

EVA LOMBAIRE	ODD RATIO
HOMME/FEMME	1,33
IMP TOUX N/O	1,43
LASEGUE N/O	1,17
1 DISQUE /2 DISQUES	2,12
L4L5 / L5S1	2,1
> 1AN / < 1AN	1,17
DISQUE ETAT BON/MAUVAIS*	2,45

→ PATIENT BON REPONDEUR ?

\*BON : normal à légèrement pincé  
 MAUVAIS : pincé à dégénéré





# RESULTATS (4)

## PATIENT BON REPONDEUR

SEXE	MASCULIN
CANAL LOMBAIRE ETROIT	OUI
IMPULSIVITE A LA TOUX	NON
SIGNE DE LASEGUE	NON
NOMBRE DE DISQUES INJECTES	1
DISQUE CONCERNE	L4L5
ANCIENNETE DES SYMPTOMES	< 1AN
ETAT DU DISQUE	BON



# CONCLUSION

- **Peu invasif :**
  - Ambulatoire
  - Percutané
  - Anesthésie locale
- **Efficacité :** diminution douleurs L et R
- **Sécurité :** contrôle radioscopique

➔ **Alternative à la chirurgie par arthrodèse dans certains cas de hernie discale.**